Aus dem Institut für Unfallmedizin der Universität Basel

(Vorsteher: Prof. Dr. med. H. Iselin) und dem St.Claraspital, Basel, Abt. Prof. Iselin

Ortho-Nitro-Kresol-Vergiftung

(Ortho-Nitro-Kresol als Ätz-, parenchymatöses und Blut-Gift mit Resistenzverminderung gegen Streptokokkeninfektion)

Inaugural-Dissertation

zur Erlangung der

Doktorwürde der Medizinischen Fakultät

der Universität Basel

vorgelegt von

Claude Vuilleumier

med. pract.

1943

Druck von Buchdruckerei Kohlhepp, Basel

Aus dem Institut für Unfallmedizin der Universität Basel

(Vorsteher: Prof. Dr. med. H. Iselin) und dem St.Claraspital, Basel, Abt. Prof. Iselin

Ortho-Nitro-Kresol-Vergiftung

(Ortho-Nitro-Kresol als Ätz-, parenchymatöses und Blut-Gift mit Resistenzverminderung gegen Streptokokkeninfektion)

Inaugural-Dissertation

zur Erlangung der

Doktorwürde der Medizinischen Fakultät

der Universität Basel

vorgelegt von

Claude Vuilleumier

med. pract.

1943

Druck von Buchdruckerei Kohlhepp, Basel

Von der medizinischen Fakultät Basel genehmigt
auf Antrag von Prof. Iselin
Tag der Promotion: 5. Februar 1943

R. UNIV.
BIBLIOTHEEK
LEIDEN

A LA MÉMOIRE DE MA MÈRE

A MON PÈRE

En témoignage de reconnaissance
et de profonde affection

Digitized by the Internet Archive
in 2026

https://archive.org/details/IA41546709_0178

Toxikologie der Kresole

Die Kresole, die zu den zyklischen Kohlenwasserstoffen gehören, stammen in erster Linie aus dem Steinkohlenteer. Der Teer, der aus der Trockendestillation der Stein- oder Braunkohle gewonnen wird, findet in den mannigfachsten Manufakturen und Fabriken für die Herstellung von verschiedensten Produkten und Bearbeitungen sehr vieler Stoffe und Materien Verwendung. Aus diesem Grunde kommt dem Teer und allen seinen Fraktionen eine bedeutende Rolle zu in gewerbemedizinischer Hinsicht. Der Teer, der ein Mischprodukt von chemisch-physikalisch und pharmakologisch sehr verschiedenen Einzelsubstanzen ist, lässt sich in seine einzelnen Komponenten durch die sogenannte fraktionierte Destillation trennen, in dem der Teer unter allmählich steigender Temperatur in Destillationsballons erhitzt wird. Die aus dem erhitzten Teer entweichenden Dämpfe werden in Kühlern kondensiert, wobei man die Destillate in vier Gruppen trennt. Solche, die bei Temperaturen bis 170° C überdestillieren, die Leichtöle, solche, die zwischen 170–220° C destillieren, die Mittelöle, solche, die zwischen 220–260° C als Schweröle in Dampfform übergehen und solche, die erst bei Temperaturen zwischen 260–400° C entweichen, Anthrazenöle. Der Rückstand im Destillierballon ist das Steinkohlenpech. Die Kresole, wie übrigens auch die Phenole, das Naphtalin und die Pyridinbasen gehören zu den Mittelölen.

Das Kresol, als Methylphenol, $C_6H_4 . OH . CH_3$ ist in drei isomeren Formen bekannt, von denen das Ortho- und Parakresol bei Zimmertemperaturen kristallinisch, das Metakresol flüssig ist.

Von den bekanntesten Gemischen und Seifenlösungen, die Kresole enthalten, möchten wir nur einige der bekanntesten anführen: das Saprol, das 40 % Kresolkupferverbindung mit Kohlenwasserstoffen von niedrigem spezifischem Gewicht enthält und daher schwimmfähig ist; das Carbolineum, welches ein Gemisch speziell von Phenolen ist mit

nur 7,5 % Kresol; Phobrol-Roche, welches eine 50%ige Lösung von Metachlorkresol in Kaliumricinolat darstellt; Lysol besteht aus einer 25%igen Lösung von Kresol in kresotinsaurem Natron.

Als wichtigste Verwendungsgebiete für die Kresole konnten wir in der Hygiène du Travail (11) folgende Angaben finden:

Für Orthokresol: Bakterientötende Mittel, Herstellung von Gummi, künstliches Harz, Herstellung von schwefelhaltigen Farben, als Antiparasitikum.

Für Metakresol: Antiseptikum, synthetische Parfums.

Für Parakresol: Künstlicher Gummi, einige synthetische organische Farbstoffe, synthetische Geruchstoffe für Parfums.

Für Kresolgemische: In der Medizin als Antiseptika, Antipyretika und Antirheumatika. In der Industrie als synthetische Farbstoffe und künstliche Gerbstoffe.

Koelsch (14) behauptet, daß die Kresole weniger giftig seien als die Phenole, was jedoch mit den Tierexperimenten von *Meili* (21) und *Tollens* (29) in Widerspruch steht.

Meili stellte Versuche an Kaninchen an und fand als dosis letalis für:

Metakresol	0,5 g pro kg
Orthokresol	0,45 g pro kg
Parakresol	0,3 g pro kg
Phenol	0,5 g pro kg

Das Phenol erwies sich jedoch deutlich giftiger als Metakresol. Trikresol, als Gemisch der drei Isomeren, sind die Zahlen unzuverlässig, da die einzelnen Komponenten des Gemisches nicht genau dosiert waren.

Tollens' Kontrollversuche ergaben folgende Zahlen für die tödliche Dosis:

	Katze	Maus
Metakresol	0,12 g pro kg	0,45 mg pro g
Orthokresol	0,09 g pro kg	0,35 mg pro g
Parakresol	0,08 g pro kg	0,15 mg pro g
Phenol	0,09 g pro kg	0,35 mg pro g

Bei diesen drei Versuchsreihen ist ersichtlich, daß die Kresole, entgegen der Ansicht von *Koelsch*, nicht weniger toxisch sind als das Phenol, das Parakresol ja sogar deutlich toxischer ist.

Gleicher Ansicht ist auch *Starkenstein* (28) was die homoiothermen Tiere anbelangt, während er für den Frosch folgende letale Dosen feststellte:

Metakresol	0,25 mg pro g
Orthokresol	0,2 mg pro g
Parakresol	0,15 mg pro g
Phenol	0,1 mg pro g

Aus diesen Zahlen ist ersichtlich, daß die Toleranz bei den verschiedenen Tiergattungen eine sehr verschiedene ist und daß besonders die Katze eine hohe Empfindlichkeit zeigt. *Wandel* (32) verwendet diese Zahlen zur Berechnung der letalen Dosis für den Menschen. Für einen 60 kg schweren Menschen, entsprechend den Ergebnissen von *Meili*, findet er ca. 22 g für ein Gemisch von Ortho- und Parakresol, welche in der Hauptsache die Kresolkomponenten des Lysols sind. Dazu bemerkt er, dass aber nach klinischen Beobachtungen Fälle bekannt wurden, bei denen wesentlich höhere Gaben, bis zu 100 g, vertragen worden sind. *Wandel* führte seine Versuche an Hunden aus mittels Lysol von 50 % Kresolgehalt. Laut Pharmacopoea Helv. V. ist Lysol der Phantasiename für Cresolum saponatum oder Liquor cresoli saponatus, bestehend aus einem Teil Cresolum crudum und einem Teil Sapo kalinus, wobei das Cresolum crudum das Gemisch der drei isomeren Kresole und kleiner Mengen Kohlenwasserstoffe, mit dem Gehalt von mindestens 50 % Metakresol. Die meisten Hunde gingen nach Gaben von 1,32 g Lysol, d. h. 0,66 g Kresol pro kg, ein, einer Dosis, welche die von *Dahmen* (6) für den Menschen berechnete Letaldosis von 0,83 g Lysol, d. h. 0,415 g Kresol pro kg, noch überschreitet. Die Zahlen von *Wandel* sind deshalb für die Bestimmung der tödlichen Dosis für den Menschen weniger geeignet, da er das Lysol resp. die einzelnen Kresole seinen Hunden oral zuführte und nicht subkutan wie die anderen Autoren. Dafür waren seine Versuche umso wichtiger, weil er genaue pathologisch-anatomische und biologisch-chemische Untersuchungen ausführte, die nach diesem Applikationsmodus viel eher den Lysolvergiftungen bei Menschen entsprachen.

Die Gewebsveränderungen nach Kresol- resp. Lysolvergiftungen an der Einwirkungsstelle waren abhängig von der Konzentration der Lösung und Empfindlichkeit des betreffenden Gewebes. Starke Lösungen verursachten an der Wange braune, an der Zunge und Mundschleimhaut weiße Schorfe. Das Pflasterepithel erwies sich für schwache Lösungen (ca. 1–2 %) als resistent, wogegen schon diese Lösungen an Magen- und besonders Darmschleimhaut bereits Epithelschädigungen verursachten in Form von haemorrhagischen Entzündungen der Mukosa und häufiger der Submukosa. Die örtlichen Darmveränderungen reichten selten über die Mitte der Dünndarmlänge hinaus, wobei die entzündliche Hyperaemie des meist kontrahierten Darmes scharf aufhörte, während das Schleimhautoedem noch weiter reichte, wahrscheinlich als Seifenwirkung. Die lymphatischen Apparate des Darmes waren oft stark an der Veränderung beteiligt. Auf die Magenperistaltik wirkt das Lysol anfänglich steigernd, wodurch die oft schon nach 2–4 Minuten eintretenden Symptome am Nervensystem, z. B. Krämpfe,

durch das Eindringen von Mageninhalt in das Duodenum teilweise eine Erklärung finden, neben einer sehr wahrscheinlichen, partiellen Resorption des Lysols vom Magen aus. Später scheint die Magenperistaltik gelähmt zu sein, wie auch die Magensaftsekretion bald versiegt, was durch Fleischbrei festgestellt worden ist, der kurze Zeit vor der Vergiftung verabreicht wurde und nach 8 Stunden alle Zeichen der Verdauung vermissen ließ.

Die Schnelligkeit, mit der die Allgemeinerscheinungen nach oraler Vergiftung eintraten, veranlasste *Wandel* zur Annahme, dass die Resorption durch die Blutbahn erfolgen müsse. Auch fand er in der Pfortader grosse Thrombenbildungen, ausgedehnte Blutungen in der Umgebung der einzelnen Pfortaderäste, bis haselnussgrosse Blutungen im Omentum, Mesenterium, Darmserosa, sowie in der Leber in der Umgebung der Pfortaderäste. Das Blut in den Haemorrhagien war geronnen und die einzelnen Erythrocytenkonturen nicht mehr zu erkennen, was gegen eine reine Diapedesisblutung durch die thrombosierte Vena Portae spricht, hingegen für eine direkte Giftwirkung.

Eine interessante Komplikation ereignete sich bei einem der Versuchshunde von *Wandel*, die eine gewisse Aehnlichkeit mit dem von uns unten zu beschreibendem Falle aufweist. Ein Hund starb 13 Stunden nach einer ganz leichten Vergiftung von nur 0,26 g Kresol pro kg (durchschnittliche letale Dosis für den Hund 0,66 g pro kg) an den Folgen einer Pfortaderthrombose, die eine Verblutung in die Bauchhöhle bewirkte. Die eigentlichen Vergiftungserscheinungen hatten kaum eine Stunde gedauert, wonach sich allerdings eine starke Unruhe mit Bewegungsdrang beim Tier einstellte, welche wohl zur Ruptur des Gefässes mit beigetragen hatte.

Im Blut fand *Wandel* charakteristische Veränderungen, die sich nur durch direkte Giftwirkung erklären liessen: Aufquellungen, Morgensternform, Haemoglobinaustritt und stellenweise Zusammenklumpung des Blutes zu gleichmässig roten Gerinnseln, in denen die einzelnen Zellgrenzen nicht mehr sichtbar waren. In diesen kompakten Thromben fand er noch grosse, ovale Kerne, die oft in langgestreckten Zügen hintereinander lagen, und deren Zelleib nicht zu erkennen war. Er nimmt an, dass es sich um abgelöste Intimazellen nach Gefässläsion handeln muss, die die Thrombosierung in den Gefässen bedingen, neben der direkten koagulierenden Einwirkung der Kresole. Durch den Eiweissaustritt bei der Thrombenbildung und konsekutiver Eiweissfällung durch die Kresole entstehen Körnchen von verschiedener Grösse und bräunlicher Farbe in grossen Mengen. *Kathe* (13) hat ähnliche braune Körnchen in den Schleimhäuten des Darmes gefunden, die er auch auf Eiweissfällung bezieht. Auch die Leukocyten zeigen im Pfortaderblut

pyknotische Veränderungen, weisen aber zahlenmässig keine wesentliche Vermehrung auf. Speziell ihr Zelleib ist durch die Kresole geschädigt, dessen Färbbarkeit wesentlich geringer ist, als die des deutlich erhaltenen Kerns. Dieser Befund erhärtet die allgemeine Behauptung, dass die Kresole Plasmagifte mit wenig toxischem Einfluss auf das Krenchromatin sind.

Heberda (9) und *Hammer* (8) setzten in vitro zu reinem Blut konzentriertes Lysol zu, worauf das Blut zu einer rotbraunen Masse koagulierte. Verdünntes Lysol bewirkt das Zustandekommen einer braunroten Flüssigkeit durch Umwandlung des Haemoglobins. Unter dem Mikroskop fanden diese Autoren keinen direkten Einfluss auf die Erythrocyten, auch keine Formenveränderung.

Die Lymphbahnen spielen bei der Resorption der Kresole insofern eine untergeordnete Rolle, als bei leichteren Vergiftungen die Pfortader zur Fortschaffung des Giftes hinreichend ist. Bei schwereren Vergiftungen fand *Wandel* jedoch ebenfalls eine Ueberschwemmung der Lymphbahnen mit dem Gift und eine starke Schwellung, haemorrhagische Entzündung und Ablagerung der beschriebenen Körnchen in den regionären Lymphdrüsen. Daß bei starker Vergiftung auch ein Gifteinbruch in die Lymphwege von den Blutgefässen aus stattfinden muss, erkennt man an den typischen entzündlichen Veränderungen der perivaskulären Lymphbahnen. Die die Kresole transportierende Lymphe bringt nun das Gift direkt in die grossen Venen und von diesen ins rechte Herz, welches bei den rasch tödlich verlaufenden Tierversuchen von *Wandel* stets stark dilatiert war und braune Verfärbung der Muskulatur zeigte, die sich von der hellen Farbe des linken Ventrikels schon makroskopisch deutlich abhob. Intra vitam wird das reichlich mit Kresolen beladene Blut in die Lungenkapillaren vorgetrieben, wodurch letztere gelähmt, dilatiert und geschädigt werden. Die Folge war ein Lungenoedem, dessen Entstehung auch durch die erlahmende Aktion des rechten Ventrikels begünstigt wurde. Eine Kresolausscheidung in die Alveolen nimmt *Wandel* nur bei schweren Vergiftungen an, da sich das Blut sehr rasch der Kresole zu entledigen sucht, was auch *Blumenthal* (2) nachgewiesen hat.

Katarrhe der Luftwege und pneumonische Abszesse, wie sie nach Lysolvergiftungen auch bei Menschen häufig gefunden worden sind, und die vielfach als Ausscheidungsprozess der Kresole angesehen worden sind, glauben *Wandel* und *Blumenthal* eher dahin erklären zu müssen, dass es sich um eine Aspiration beim Würgen und Erbrechen der so häufig etwas benommenen Vergifteten handeln müsse. *Wandel* belegte diese Annahme mit Tierversuchen, wobei er nach starker In-

toxikation jede Aspirationsmöglichkeit ausschaltete und bei der Obduktion auch in der Tat keine Lungenveränderungen fand.

Interessant sind *Wandel*'s Befunde im Gehirn. In zwei Fällen von Giftapplikation, die fast momentan zum Tode führten und bei denen noch keine Giftlösung in den Magen gelangt war, erfolgte eine sehr massive Resorption durch die Lungen. Das Gehirn enthielt auf 100 g Substanz berechnet 0,2 g Kresole, während im Blut nur 0,02 g nachweislich waren. Die Lungen sind demnach für die Kresole die gefährlichste Applikationsstelle, und selbst der toxischen Exsudation der Alveolen kommt keine genügende fixierende Rolle zu, da das Lungengewebe sehr durchlässig ist. Was die Leberreaktion anbelangt, ist es eigentümlich, daß, vor den Veröffentlichungen *Wandel*'s, Beschreibungen von anatomischen Läsionen in diesem Organ vermisst werden, oder dann nur als bedeutungslose sogenannte parenchymatöse Degeneration im Anfangsstadium, *Kathe* (13), angeführt sind. *Wandel* war scheinbar der erste, der nach genauer und systematischer histologischer Untersuchung der Leber, ihre konstant auftretenden und wichtigen Schädigungen erkannte und daraus den Schluss zog, dass der Leber eine sehr bedeutende Rolle bei der Lysolvergiftung zukommt.

Als Leberschädigung bei leichten Lysolvergiftungen fand *Wandel* dieselben Veränderungen in den Pfortaderästen, wie er sie in der Pfortader selbst gefunden hatte: Kompakte, strukturlose Thromben, abgestossene Endothelzellen mit zerstörtem Protoplasma, daneben diffus verteilte, zahllose braune Detritusmassen, Gefässwandauflockerung und das perivaskuläre Bindegewebe mit durch Hämoglobin rotgefärbter Flüssigkeit imbibiert. Diapedesisblutungen in der Umgebung der Gefässe konnte er weniger oft nachweisen. Die Leberzellen zeigten herdweise Phagocytose der braunen Körnchen des Pfortaderblutes und starke parenchymatöse Trübung, in Spätstadien (ca. 8 Stunden nach der Giftaufnahme) deutliche fettige Degeneration. Die Zellbalken waren verschmälert, teils durch Kompression der dilatierten Gefässe, teils infolge Schrumpfung der Zellen selbst. Wie bei den Blutzellen war auch hier das Zellprotoplasma färberisch fast nicht mehr darzustellen, jedoch gingen die Veränderungen auch auf den Zellkern über, der nur noch als zarter Ring erkenntlich war. Diese mit Zellschwund einhergehende Parenchymdegeneration fand sich diffus über die ganze Leber verteilt, sowohl bei leichten Vergiftungen, als auch bei solchen, die in Heilung übergegangen waren. In letzteren Fällen wies die Leber eine gerunzelte Kapsel und eine zähe, welke Konsistenz auf. An Stellen stärksten Zellschwundes fand sich kleinzellige Infiltration. Die Lebervenen waren bei leichten und mittleren Vergiftungsgraden bei der Degeneration nicht beteiligt, sodass anzunehmen ist, dass durch die Bindung der Kresole an

das Zellprotoplasma eine relativ ungiftige Substanz entsteht, und dass die Bindung an die Schwefelsäure oder Glukuronsäure schon vollendet ist.

Dass die Kresole auch von der Leber in die Gallenwege gelangen können, beweisen die starken Zellwucherungen und Zellschwellungen in den Gallenkapillaren. Die Zellen können so stark schwellen, dass sie das Lumen eines weiten Gallenganges ganz auszufüllen vermögen. Oft sind die Gallengangsepithelien mit bräunlichen Körnchen besetzt. Bei stärkeren Vergiftungen werden reichliche Rundzellinfiltrate um die Gallenwege gefunden, die stellenweise deren Wand durchsetzen, ebenfalls liessen sich Diapedesisblutungen in und um sie finden.

Der Transport der Kresole durch die Gallenwege stellt einen zweiten Entgiftungsvorgang dar für die noch giftig wirkenden, ungepaarten Kresole aus der Leber. Für diesen zweiten Entgiftungsmechanismus ist jedoch die Voraussetzung, dass keine zu schweren Zellschädigungen in der Leber stattgefunden haben, die eine Gallensekretion verunmöglichen würden; der Weg in die Lebervenen und in den grossen und kleinen Kreislauf wäre sonst den ungepaarten Kresolen eröffnet. Die Leber, in solchen schweren Fällen, ist sehr stark vergrössert und blutgefüllt, sie zeigt an den total zerfallenen Stellen die Bilder der akuten gelben oder roten Leberatrophie. Nach diesen Befunden müssen die Veränderungen an der Leber nach Lysol- resp. Kresolvergiftung als toxische parenchymatöse Hepatitis angesehen werden, die alle Grade, von der parenchymatösen Trübung bis zur Nekrose, annehmen kann.

Auffallend waren die grossen Mengen von Galle, die man bei lysolvergifteten Tieren stets im Darme fand, auch konnte *Wandel* beweisen, dass nach Verabreichung von Lysol einem mit einer Gallefistel versehenen Hund eine ungefähr den physiologischen Vorgängen entsprechende Gallensekretion eintrat. Dazu zeigte dieser Versuch, dass die Galle diejenige Körperflüssigkeit ist, die das grösste Kresolbindungsvermögen aufweist, indem sie ungefähr 0,22 % Kresole enthielt, während im Urin nur 0,15 % und vergleichshalber in der Leber 0,025 % Kresole festgestellt wurden. Diese entgiftende Rolle der Galle bewirkt das Ausbleiben von grösseren Giftansammlungen in inneren Organen, wie z. B. im Gehirn, wo bei Galleentgiftung 0,014 % Kresole gefunden wurde, während bei der Giftapplikation durch die Lungen und Umgebung der Leber 0,207 % vorhanden waren.

Als Milzveränderung fand *Wandel* starke Hyperämie und Blutungen, auch Einlagerungen von braunen Körnchen. Am Pankreas fand er interazinöse Blutungen als Folge von Thrombosen, konsekutive Zelldegeneration, ferner starke Wucherungsvorgänge an den Zellen der Ausführungsgänge. Die fettige Degeneration konnte er nicht mit Sicherheit von postmortalen Vorgängen abtrennen.

In der Thymus fand er oft ausgedehnte Blutungen.

Die Nieren waren in allen schweren Fällen im Sinne einer Nephritis verändert. Histologisch war, wie bei der Leber, besonders das Zellprotoplasma geschädigt und nur in schwersten Fällen auch die Zellkerne. Im Urin befanden sich bei leichteren Vergiftungen hyaline und Epithelzylinder, häufig fehlte auch jeglicher pathologische Harnbefund, wie dies auch öfters beim Menschen vorkommen soll. Für schwere Fälle sind Hämaturie beschrieben worden. Albuminurie ist kein unbedingter Hinweis auf eine Nierenschädigung, dann besteht sie gewöhnlich nur an den ersten beiden Tagen und beruht auf Veränderungen des zirkulierenden Eiweisses, dessen Zusammensetzung bei der Entgiftungsarbeit der Leber gestört ist. *Wandel* spricht deshalb von einer toxisch-hepatogenen Albuminurie. Analog zu den Veränderungen an Lungen, Herz usw. glaubt *Wandel*, dass eine Kresolvergiftung erst dann eine Nierengewebsschädigung hervorruft, wenn ungepaarte Kresole in den grossen Kreislauf gelangt sind.

Ueber die Lysolvergiftung schreibt *Starkenstein* (28), dass sie eine Kombinationsvergiftung sei, hervorgerufen durch die Kresole einerseits und durch das Alkali der Seifen andererseits. Beim Menschen treten anfänglich die Aetzerscheinungen der Kresole zurück, dagegen findet man Hyperämie und Schwellung der Schleimhäute. Die resorptiven nervösen Erscheinungen durch die Haut sind dieselben wie beim Phenol, das schon lange als Anaestheticum dolorosum *(Liebreich* 1888) bekannt ist. Ebenfalls haben Phenol und Kresol dieselben Wirkungen auf das Zentralnervensystem, indem bei Tieren anfänglich Erregungserscheinungen an den Zentren der Medulla oblongata und des Rückenmarkes überwiegen; beim Menschen kommt es nach der Resorption von toxischen Dosen meist ohne vorangehende Krämpfe zur Lähmung des Zentralnervensystems. Dazu treten noch Lungenerscheinungen (Aspirationspneumonie, Empyeme) und Hämoglobinurie auf. Todesfälle kommen in ca. 30 % der Vergiftungen vor. Den oben beschriebenen Tierversuchen entsprechen die anatomischen Befunde auch beim Menschen. Die Kresole werden vital in Kresolglukuronsäure übergeführt und durch die Galle ausgeschieden. Im Darm werden diese gepaarten Verbindungen aber wieder gespalten, wodurch eine erneute Kresolresorption ermöglicht wird. Dadurch erklärt sich das Vorwiegen der Leberschädigung im Vergiftungsbild, da in der Leber die Entgiftung der Kresole vor sich geht.

Für die Prognosestellung verweist *Starkenstein* auf die Arbeiten von *Haas* und *Schlesinger* (7); Befunde von über 10 mg % im Blut gelten als infaust.

Als Allgemeinwirkung der Kresole auf den menschlichen Körper zählt *Koelsch* (14) auf: Schwächegefühl und Schwächeanfälle, Abmagerung, parenchymatöse Leberschwellung, Hämolyse, Nierenreizung, sekundäre Herz- und Gehirnschädigung. Eine Wirkung von eingeatmeten Dämpfen konnte er nicht beobachten.

In der Liste der gewerblichen Gifte (17) wird noch Gelbsucht und Nierenentzündung aufgezählt.

Als örtliche Reaktionen kommen nach *Koelsch* (15) in erster Linie die Hautreaktionen in Frage: Zellschädigung am Berührungsorte, Hautentzündung mit Juckreiz, Erythem und Follikulitis. Auch *Oppenheim* (23) bezeichnet die Erkrankung des Follikelapparates als ein häufigstes Vorkommnis bei Arbeitern, die mit Teer und dessen Produkten und Derivaten beschäftigt sind. Was jedoch die Erkrankung der Schweissdrüsen betrifft, die besonders bei Anilinarbeitern auftreten in Form von Hyperidrosis, Schwellung der Fingerballen, Rhagaden und Ekzembildung, so beschuldigt er weniger die direkte Wirkung des Anilins, als die Art der Händereinigung mittels Chlorwasser, welches die Schweissdrüsen reizt. Auf dem Boden einer Hyperidrosis entwickeln sich dann leicht sekundär Abszesse und Furunkel. *Koelsch* (14) beobachtete bei Arbeitern, welche längere Zeit mit der Verarbeitung von heissem Karbolineum beschäftigt waren, an den unbedeckten, oder an den mit Karbolineum imprägnierten Kleidungsstücken bedeckten Hautpartien, starke Follikulitiden mit wallartigen Epithelwucherungen bei mässigem Juckreiz, im Gesicht auch kleine schuppende Herde mit brauner Verfärbung. Dieselben Beobachtungen finden sich ebenfalls in «Hygiène du Travail» (11), aber mit dem Zusatz, daß bei Arbeitern, die mit Bohrungen beschäftigt sind und zu diesem Zwecke mit Bohrölen (huiles de forage), welche als Verunreinigungen Phenole, Kresole usw. enthalten, arbeiten müssen, ähnliche Exantheme an jenen Körperstellen auftreten, an welche die Arbeiter mit ihren Händen gelangen. Als weitere Reaktionen der Haut finden wir in «Hygiène du Travail» Hitzegefühl und Paraesthesien, Bläschenbildung, Ekzeme mit verrukösen Wucherungen. Am Skrotum werden auf dem Boden solcher Wucherungen manchmal Papillombildungen gefunden, die leicht malign degenerieren können. Je nach dem Grade der Konzentration der Stoffe und ihrer Einwirkungsdauer sind Verätzungen möglich. In der Liste der gewerblichen Gifte (17) sind Ekzeme, Verätzungen und sogar Gangrän aufgezeichnet.

An den Augen entstehen sehr starke und schmerzhafte Entzündungen.

Der Vollständigkeit halber seien hier noch die kurzen Angaben von *Ullmann* (30) angeführt, wo im Verzeichnis der wichtigsten ge-

werblichen Gifte unter Phenol, Kresol (inkl. Lysol) steht: a) Darstellung aus Teer, Verwendung für Pikrinsäureherstellung und Derivate, Russbereitung, Photogenfabrikation, Holzimprägnierung, Verbandstoffindustrie; b) Resorption durch die Haut und den Verdauungstrakt; c) Schädigungen: Aetzungen, Degenerationserscheinungen in Blut und inneren Organen (Nephritis), Ikterus, Gangrän, Kollaps.

Toxikologie der Nitroverbindungen

Die Nitroverbindungen, wie auch die Amidoverbindungen, stören die oxydoreduktiven Lebensvorgänge, wodurch die wesentlichen Symptome bei Vergiftungen mit diesen Stoffen zustandekommen: Cyanose, Methämoglobinbildung, Krämpfe, Erregungen, Lähmungen, Erytheme, Nekrosen, Papillome und fettige Parenchymdegeneration in der Leber. Der Sauerstoffhunger der Gewebe bewirkt Schwankungen der Milzgrösse, des Blutdruckes und der Zahl der Erythrocyten. Die Genese der gelegentlich auftretenden Blasentumoren wird erklärt durch Schädigung der Zytochromase der Blasenzellen.

Die Cyanose, ohne Herz- oder Lungenaffektion, ist der eigentliche Ausdruck einer mehr oder weniger starken Störung des für die Atmung des Menschen so wichtigen Hämoglobin-Oxyhämoglobinsystems. Als Angriffspunkte für diese Stoffe gelten nach *Rodenacker* (25) die Katalysatoren des Redoxsystems.

Man kann drei verschiedene Hautfarbtöne unterscheiden: Blau, braun und gelb.

Das Blau bedeutet Mangel an scharlachrotem OxyHb und Ueberwiegen von reduziertem Hb. Das Hb hat bis zu einem gewissen Grade die Fähigkeit verloren, O_2 zu addieren. Die Braunfärbung wird bedingt durch die Anwesenheit von MetHb, welches zwar auch eine Stauerstoff-Hb-Verbindung ist, jedoch mit einem Sauerstoffatom weniger.

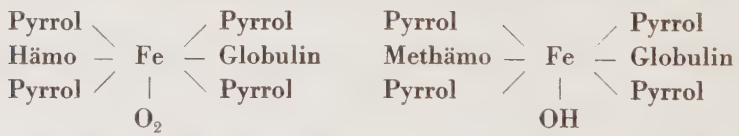

Bei quantitativer Oxydation von Hb zu MetHb resp. bei quantitativer Reduktion von MetHb zu Hb wird pro Mol ein Oxydations- resp. Reduktionsäquivalent verbraucht.

Es ist nicht wahrscheinlich, dass MetHb durch Reduktion von OxyHb entstehen kann, denn nach *Heubner* (10) muss auch bei der Entstehung von MetHb durch reduzierende Stoffe immer O_2 anwesend

sein. Hieraus folgert *Heubner*, dass der Angriffspunkt der MetHb-Bildner das Globulin sein muss, an welchem auch die Verschiedenheiten des Hb, z. B. der Schwefelgehalt, bei den verschiedenen Tierspecies gebunden ist. Es ist nun naheliegend in diesen differierenden Schwefelgruppen den eigentlichen Angriffspunkt der MetHb-Bildner zu ersehen, und zwar als Reduktionsphase die Cysteinglutaminsäure (Thiol), als Oxydationsphase die Cystinglutaminsäure (Disulfid).

Das Nitrobenzol ist in vitro ein schlechter MetHb-Bildner, im Experiment jedoch sind die kernhaltigen Muskelzellen oder lebende Leberzellen befähigt, die Oxydation des Hb zu Hb-OH noch in Gang zu bringen. Das analoge Redoxsystem der kernlosen Erythrocyten ist allein zu empfindlich und wird gelähmt. So lässt sich auch der Mangel an MetHb erklären bei sehr schweren Vergiftungen, da der Redoxapparat aller Zellen inaktiviert wird.

Die krankhafte Bedeutung des MetHb hängt nur von seiner Menge ab, 20 % ist harmlos, bei 40 % leidet der Organismus an O_2-Mangel und bei 70 % besteht Lebensgefahr. Klar ist, daß Hb-OH ebensowenig O_2 an die Zelle abgeben kann, wie Hb-CO. Weder das Vakuum, noch indifferente Gase, noch CO können Hb-OH trennen. So bedeutet die reine Blausucht das Unvermögen des Organismus, Hb zu oxydieren. Die braune Blutverfärbung zeigt die Fähigkeit des Blutes an, Hb wenigstens zu Hb-OH zu oxydieren. Oft finden sich beide Farbtöne nebeneinander. Um die Menge des gebildeten MetHb ist das scharlachrote OxyHb vermindert, und das blaue Hb dringt leichter durch. Auch bei den leichteren Intoxikationsformen durch Dinitrophenole findet man MetHb-Bildung, wobei speziell den Orthoverbindungen diese Fähigkeit zukommt, den Paraverbindungen dagegen fehlt sie, letztere führen direkt zur Blaufärbung, weshalb sie gefährlicher sind. Die MetHb-Bildung und die Cyanose kann in schnell deletär verlaufenden Fällen, auch beim Menschen, ganz fehlen, oder nur lokal an den Aetzstellen, wenn der oxyreduktive Zellapparat sehr überlastet wird.

Auch unabhängig von der Hb-Veränderung findet man bei Nitrovergiftungen eine anormale Zellatmung, für das Blut eine erhebliche Verminderung des O_2- und CO_2-Gehaltes schon vor der MetHb-Bildung. Das Sauerstoffbindungsvermögen ist immer weitgehend abhängig von dem P_H des Blutes. Bei Nitrovergiftungen und beim Anilismus sinkt nun die Sauerstoffkapazität des Blutes. Die Lähmung der Zellatmung und der Oxydationsvorgänge steigert die Säuerung. Mit dieser Oxydationssenkung geht eine verminderte Wärmeproduktion parallel, die auf Verminderung des Eiweiss- und Kohlehydratumsatzes beruht. Diese Wirkung wird bei der Antipyretikamedikation der Anilinreihe,

oder bei der Antifebrinmedikation bei Thyreotoxikosen erstrebt. Durch die Grundumsatzbestimmung liess sich das Analoge feststellen.

Eine weitere Möglichkeit zu konstatieren, daß die Nitrokörper die Zellatmung stören, ist die spektroskopische Bestimmung der Reduktionszeit des OxyHb. in abgeklemmter Haut (beim Menschen die Interdigitalfalten) nach *Meyer* (22). Beim Menschen findet man eine verlängerte Reduktionszeit von 60 und mehr Sekunden (normal 120 Sekunden).

Alle diese Beobachtungen weisen darauf hin, daß die Nitrokörper das Redoxsystem der Zellatmung mit seinen Katalysatoren angreift, sei es lähmend auf den Stoffwechsel (Antifebrin und ähnliche), sei es in steigerndem Sinne (Dinitrophenole und ähnliche). Die toxischen Nebenwirkungen wie Schwitzen, Atmungs- und Pulsbeschleunigung, Temperatursteigerung, Abmagerung können sehr erheblich sein und sind von der individuellen Empfindlichkeit einerseits, von dem Stoff, dessen Konzentration und Einwirkungsdauer andererseits, abhängig.

Die sogenannten Nitromilzen von *Rodenacker* (25) sind verkleinerte Milzen, entstanden nach transkutaner oder rektaler Applikation von Nitrokörpern. Er sieht sie auch als ein Allgemeinsymptom eines Sauerstoffhungers des Gewebes und als Nachweis einer Schädigung der Redoxsysteme der Atmung an. Jedoch ist die autopsische Bedeutung dieser Milzverkleinerung gering, da bei subkutaner Applikation und besonders in protrahierten Fällen eine Milzvergrösserung durch Blutung ins Gewebe das übliche ist. Wichtiger dürfte dieses Symptom für die Klinik sein!

Wie am Anfang dieses Kapitels gesagt wurde, gibt es noch eine gelbe Form der Nitro- und Amidovergiftungen. Sie beruhen auf einer parenchymatösen Schädigung der Leber. Im Experiment fand man bei Tieren, die fünf Tage am Leben geblieben waren, regelmässig eine fettige Degeneration der Leberzellen an der den Gefässen zugewandten Seite, jedoch fehlte sie an der Seite der Gallenkapillaren. Auch die Endothelzellen wiesen eine Fettphanerose auf. Die Leistungsverminderung der Leber lässt sich mit der Bilirubinmethode von *Bergmann* feststellen, da nur die leistungsfähige Leberzelle imstande ist, das in die Blutbahn eingespritze Bilirubin normal auszuscheiden. Die Gelbfärbung, als dritte charakteristische Farbe bei Nitrointoxikationen, beruht auf Ikterus oder Subikterus. Die gelb-braune Verfärbung der Hände der Arbeiter sind jedoch nicht die Einwirkungsfolge der Nitrokörper, sondern beruhen auf Xanthoproteinreaktion durch die Salpetersäure, mit der die Arbeiter oft beschäftigt sind, oder auf direkte Färbung durch gelbe Stoffe, wie z. B. das Dinitro-orthokresol.

Als Hautwirkung durch Nitrokörper führt *Rodenacker* an: Erstens ein Erythem, dann eine Nekrose und drittens Papillombildung. Bei dem typischen Erythem, das keine Beziehung zu den allergischen Erkrankungen hat, schwellen die betroffenen Körperstellen an und werden rot und kalt. Die Nekrosen beruhen auf Hautatmungsstörungen. Die Papillomentstehung erklärt sich durch die Wirkung der Reizstoffe, die durch die Follikeldrüsen ausgeschieden werden, und eine vermehrte Hornbildung veranlassen, in schweren Fällen Schädigung der Zytochromase und Hautkrebsbildung. *Rodenacker* fasst diese Nekrose- oder Papillomentstehung als endogene Reaktion auf, analog z. B. der Chlorakne, und nicht als exogener Reizeffekt. Diese Stoffe können aber auch Erscheinungen hervorrufen, die auf eine Allergie beruhen. Dies zeigte *Curschmann* (5) an allergiebereiten Individuen, bei denen durch in dieses Kapitel gehörige Stoffe asthmatische Zustände ausgelöst wurden. Die Ekzembildung rechnet *Rodenacker* zu den allergischen Hautveränderungen. Zum Schluss seien noch die Angaben von *Cords* (4) über Schädigungen an den Augen durch Nitrobenzol- und Anilinvergiftungen aufgezeichnet. Er fasst diese zwei Stoffe als echte Blutgifte zusammen, die durch Ueberführen von OxyHb in MetHb und Hämatin einen blauvioletten Farbton der Haut und Schleimhäute, speziell der Konjunktiven bedingen. Als weitere Störungen werden angeführt: Akkommodationsschwäche, Hemeralopie, Einengung des Gesichtsfeldes und zentrale Skotome. Im Tierexperiment konnte er eine direkte Netzhautschädigung und Degeneration des Sehnerven nachweisen. Gewöhnlich treten die Augenerscheinungen erst allmählich auf, um schliesslich in völliger Erblindung ihren Ausgang zu finden. Sie sind stets doppelseitig und kommen meist erst dann in Erscheinung, wenn schon Zustände von Benommenheit und Schwindel mehrfach vorhanden gewesen waren. Die Versuche von *Cords* entstammen hauptsächlich aus Munitionsfabriken, wo die verschiedenen Nitrierstufen des Benzols, Toluols und Kresols verwendet und ausgeprobt wurden.

Toxikologie der nitrierten zyklischen Verbindungen, speziell der Nitrokresole

Alle Nitrokörper erhält man durch Einwirkenlassen von Salpetersäure auf ihre entsprechende Grundsubstanz, wobei je nach dem Grade der Nitrierung entweder Mono-, Di- oder Trinitroverbindungen entstehen.

Ihre Verwendung ist eine sehr mannigfache, als wichtigste erwähnt *Ullmann* (30) die Teerfarbenindustrie, Sprengstoffabrikation, Parfumerie, Seifenfabrikation, Arzneimittelgewinnung. Ihre Resorptionswege sind die Haut, der Atmungs- und Verdauungstrakt. Ihre Toxizität ist umso grösser, je mehr Nitrogruppen sie enthalten.

Koelsch (14) gibt eine ganze Reihe von Symptomen an, welche nach Vergiftungen mit nitrierten Stoffen der zyklischen Kohlenwasserstoffe, speziell bei Nitrophenolen und Nitrotoluolen auftreten sollen. Als resorptive Wirkung fasst er zusammen: Kopfschmerzen, Uebelkeit, Schmerzen im Oberbauch, morphologische Veränderungen der Erythrocyten, Methämoglobinbildung bei Mengen von 0,5–1,0 g täglich und insgesamt 30–40 g, Petechien und Menstruationsanomalien. Als örtliche Reaktionen an der Haut: Brennen, kleine Ulzera, Rötung und ödematöse Schwellung, bei chronischem Kontakt mit den Stoffen teils nässende, teils trockene Ekzeme. An den Schleimhäuten: Konjunktivitis, Rhinitis, Stomatitis, Pharyngitis, Bronchitis, eventuell toxische Pneumonie durch Staubwirkung. Ueber die Wirkungen am Verdauungstraktus beschreibt *Alexander* (1) das Vorkommen von akuten Gastritiden, aus denen sich leicht sekundär chronische entwickeln können. Besonders die letzteren sollen als Grund für Ernährungsstörungen und schwere Folgezustände, wie Anaemien (auch vom progressiven Typus), Schleimhautatrophie des Magens mit Achylie, Magencirrhose mit relativer Pylorusstenose und konsekutiver Gastrektasie verantwortlich gemacht werden.

Von den Nitrokresolen haben nur die Di- und Trinitrokresole eine toxikologische Bedeutung.

Das Dinitrokresol, $C_6H_2(NO_2)_2OH\text{-}CH_3$, in Form seines K-Salzes als Safransurrogat von *Lewin* (18) beschrieben, wird auch in der Farbstoffindustrie als Anilinorange, Viktoriagelb und Viktoriorange verwendet, und in der Land- und Forstwirtschaft als Antinonnin zur Bekämpfung der Nonnenraupen gebraucht. Dieser Stoff ist ein Blut- und Hirngift. Bei Tieren entstehen nach oraler Applikation von 0,06 g pro kg Erbrechen, Diarrhöen, Zitterkrämpfe; grössere Dosen bewirken Dyspnoe. Durch ca. 5 g Safransurrogat wurde eine Frau, welcher es statt echtem Safran als Abortivum gegeben wurde, unter Krämpfen und Dyspnoe tödlich vergiftet. Die Körperflüssigkeiten und Gewebe der Leiche waren gelb verfärbt. Dieser Safranersatz wurde früher häufig zum Färben von Nahrungsmitteln verwendet. Er scheint den Blutfarbstoff anzugreifen und erzeugt bei Hunden Erbrechen, Zittern und Krämpfe. Arbeiterinnen, die mit Viktoriagelb gefärbten Federn arbeiteten, bekamen Brennen und Jucken an den gefärbten Händen, später vesikulöse konfluierende Exantheme. An den Füssen fand man dieselben Ver-

änderungen. Appetitlosigkeit und Fieber begleiteten diese Hauterscheinungen. Entsprechende Angaben über diesen Stoff finden sich in *Starkenstein*'s Toxikologie (28).

Das Trinitrokresol, das durch starkes Nitrieren von Rohkresol dargestellt wird, analog der Herstellung von Pikrinsäure aus dem Phenol, wird als Brisanzsprengstoff für die Ladung von Geschossen verwendet, es ist als sogenanntes Kresylit in «Hygiène du Travail» (11) erwähnt. Ein Selbstversuch von *Lewin* (18 u. 19) mit 1,0 g Trinitrometakresol bewirkte Albuminurie und kräftige Durchfälle. *Lewin* ist der Ansicht, dass diese Erscheinungen besonders auf die Wirkung der Kresole zurückzuführen seien, denn er fand in Tierversuchen mit Trinitrotoluolen sowohl, als auch bei Arbeitern, die in Sprengstoffabriken mit diesen Stoffen arbeiteten, immer eine Braunfärbung des Urins, die gewöhnlich nur solange andauerte, als das Individuum dem Stoff ausgesetzt war. In diesem Harn wies er Trinitrokresol als Oxydationsprodukt des Trinitrotoluols nach, welches sich durch Schütteln mit Aether daraus gewinnen lässt. Die Braunfärbung der Gewebe, Muskeln, Unterhautgewebe, Haut und Skleren beruhen auf weitere Oxydationsstufen des Trinitrotoluols, welche nach Wasser- und NH_3-Abspaltung zu komplizierten Farbstoffen führen. Weder im Harn, noch im Blut der vergifteten Tiere liess sich unverändertes Trinitrotoluol feststellen; auch waren die trockenen Aether- und Acetonextrakte nicht mehr zur Entzündung zu bringen. Die Wirkung des Trinitrotoluols im Blut ist deshalb eher eine Trinitrokresol-Wirkung. In protrahierten Fällen entsteht MetHb, später alkalisches Hämatin, welches sich aus dem MetHb bildet und eine absolute Verminderung der roten Blutkörperchen. Die Tierversuche von *Lewin* an Kaninchen lehrten, dass die gleichen resorptiven Veränderungen, wie nach Applikation von unsubstituierten Kresolen, zu finden sind: Zellschädigungen bis zum totalen Zellzerfall. An der Leber waren die Destruktionsherde nicht von denen einer gelben oder roten Leberatrophie zu unterscheiden. Ob jedoch die Leberschädigung das Primäre ist, oder ob sie sekundär von der Blutveränderung (Hämatin und Erythrocytenverminderung) abzugleiten ist, entschliesst sich *Lewin* für die Analogie zu den bekannten Veränderungen in der Leber nach Zufuhr von primär MetHb- und hämatinbildenden Blutgiften, bei denen die Leberzellschädigung und der Ikterus erst sekundär auftreten.

Die Mononitrotoluole, $C_6H_4NO_2CH_3$, die den Nitrokresolen in ihrer chemischen Struktur am nächsten stehen, sind in ihrer toxischen Wirkung weitgehend ungefährlich. Die Paraform ist praktisch ungiftig, ihre Methylgruppe wird zur Carboxylgruppe oxydiert und die entstandene Paranitrobenzoesäure paart sich zur entsprechenden Hippur-

säure. Es ist jedoch darauf hinzuweisen, dass Arbeiter, die mit diesem Körper beschäftigt sind, manchmal an Atemnot und starkem Kopfschmerzen leiden: *Lewin* (18). Die Orthoform erzeugt bei Tieren Störungen im zentralen Nervensystem, sowie Erbrechen. Jedoch gewöhnen sich die Tiere an diesen Stoff, sodass ein Hund in der Zeit von 4 Wochen 100 g dieser Substanz gut ertrug. Im Harn fand man ebenfalls die entsprechende Benzoesäure und Uronitrotoluolsäure: *Jaffé* (12).

Das Dinitrotoluol, welches als Gemisch mit Perchlorat und Ammoniumnitrat als Sprengstoff «Perdit» verwendet wird, reizt nach einem Selbstversuch von *Lewin* (18) die Haut nicht, kann aber schwere Gehinrstörungen verursachen in Form von Absenzen, Verwirrtheit, trotz subjektiven Wohlbefindens, schliesslich Bewusstlosigkeit. In Dampfform ist dieser Stoff auch für die Haut schädlich, hat aber eine besondere, neurotrope Wirkung, indem die Arbeiter Optikusneuritiden mit nachfolgender Herabsetzung des Sehvermögens um $^2/_3$ bekamen.

Bei Vergiftungen mit Trinitrotoluolen ist von den sechs bekannten Isomeren das 2,4,6-Trinitrotoluol am meisten toxisch: *Lewin* (19). Es greift die Haut zuerst an den unbedeckten Körperstellen an, unter Schonung der behaarten Kopfhaut, dann aber auch Körperstellen, die nur ungenügend von dünnen Kleidern bedeckt sind, oder die den Stoff in Staubform durchlassen. Es treten Erytheme auf, die nach kurzer Zeit zusammenfliessen, und ödematöse Schwellung; nach Tagen bis Wochen entwickeln sich Ekzeme und Blasen mit opakem, serösem Inhalt, starkes Jucken begleitet für gewöhnlich diese Ausschläge. Platzen diese Blasen, so ist ihr Grund nässend oder geschwürig, am Rande krustös. Im weiteren Verlauf wird die erkrankte Epidermis in kleinen, meist aber in grossen Fetzen abgestossen. *Prossner* und *White* (24) sprechen direkt von einer Trinitrotoluol-Dermatitis, die in schweren Fällen zu Gangrän und Nekrose führen kann, wie das bei Hauterkrankungen durch Arsen, Kobalt oder Quecksilber, ferner Anilin, Phenol usw. bekannt ist. Nach *Koelsch* (15) führen auch Benzoldämpfe zu ähnlichen Erscheinungen an der Haut. Gleichzeitig mit der Hauterkrankung, oder unabhängig davon erzeugt das Trinitrotoluol allgemeine Giftwirkung, wenn sein Staub in die Atemwege eintritt, oder direkt von der kranken Haut in die Lymphbahnen eindringt. *Lewin* (19) hat im Blute von Arbeitern, die mit diesen Stoffen zu tun hatten, MetHb nachgewiesen, bei Fröschen und Kaninchen ebenfalls, nach verabreichung von tödlichen Dosen auch Hämatin. Daraus zieht *Lewin* den Schluss, dass das MetHb eine Vorstufe des Hämatins sei. Im Harn fand er immer, wie oben erwähnt, Trinitrokresol neben an Schwefelsäure gepaartem Trinitotoluol.

Für die Toxizität des Trinitrotoluols spielt das Alter eine ausschlaggebende Rolle, wobei Jugendliche besonders gefährdet sind. In England waren Individuen unter 18 Jahren in den Fabriken nicht zugelassen. Der grösste Teil der Vergiftungen trat zwischen der 5. bis 16. Arbeitswoche ein. Der Tod erfolgte in den meisten Fällen 3–4 Monate nach der Feststellung der ersten Vergiftungssymptome. Die häufigsten Symptome, geordnet nach ihrem zeitlichen Auftreten, waren Störungen des Magen-Darmkanales: Uebelkeit, Appetitlosigkeit, stark belegte Zunge, Erbrechen. Schmerzen im Abdomen, besonders im linken Hypochondrium sind fast konstant. Sehr häufig bestand Darmatonie mit ausgesprochener Auftreibung des Abdomens und Obstipation (bei Versuchstieren waren Diarrhöen das übliche). Fieber als inkonstantes Symptom trat erst in der 2.–4. Woche auf und schien von dem Grade der Leberschädigung abhängig zu sein. Das Hautkolorit war häufig ausgesprochen blass mit aschgrauer Verfärbung der Lippen. Die gelegentlich vorkommende Cyanose der Lippen und Zunge beruhte auf MetHb-Bildung. Gewöhnlich bestand Bradykardie, die zu Herzschwäche führen konnte mit konsekutiven Atembeschwerden bis starker Dyspnoe. Der Harn war regelmässig gelblichgrau bis dunkelbraun verfärbt, enthielt Eiterkörnchen, Fetttröpfchen und Zylinder, gelegentlich auch Eiweiss und Zucker. Ikterus war häufig, jedoch nicht obligat, auch gibt sein Vorhandensein keinen Massstab für die Schwere der Vergiftung – es sind tödliche Fälle bekannt geworden, wo er ganz fehlte. Er erschien oft plötzlich ohne Prodromalzeichen, oder eingeleitet durch Kopfschmerzen, schlechten Puls und Blässe. Bisweilen war Ikterus das einzige Krankheitszeichen und konnte mit Schmerzen in der Lebergegend begleitet sein. Bei Arbeitern, die weniger als vier Monate mit Trinitrotoluol gearbeitet hatten, war Ikterus eine grosse Ausnahme. Als Spätwirkung bezeichnet *Lewin* Fälle, bei denen sich ein Ikterus erst sieben Wochen nach gänzlichem Fortbleiben von der Arbeit mit diesem Stoff einstellte und dann schnell zum Tode führte. In dem freien Intervall fühlten sich die Vergifteten völlig wohl. Als Ursache dieses Intervalls ist *Lewin* der Ansicht, dass es sich mehr um eine individuell bedingte, langsamere Ausbildung von Veränderungen innerer Organe, speziell der Leber, als auf eine träge Aufspeicherung des Giftes im Körper handle. Der nicht regelmässig vorhandene Aszites ist wohl hepatogen bedingt.

Leberveränderungen beim Menschen liessen sich intra vitam nicht bei allen Vergifteten, auch nicht bei allen Ikterischen nachweisen. Bei der Sektion findet man gewöhnlich das Bild der akuten gelben oder roten Leberatrophie. Die Konsistenz der Leber ist derb, die Schnittfläche ist uneben, die Farbe gallertig-grau, streifig, mit gelben, aus

Fetttröpfchen bestehenden Flecken. In älteren Fällen findet man gewuchertes fibröses Gewebe.

Die Nieren waren beim Menschen vergrössert, hyperämisch und ikterisch, die Tubuli trüb geschwollen und fettig degeneriert. Als Varianten im Verlauf kommen vor: Besserung der Magen-Darm-Beschwerden bei fortbestehendem Ikterus, dann plötzliches Auftreten von psychischen und motorischen Erregungen, die nach 1–3 Tagen in Apathie, Benommenheit, Bewusstlosigkeit mit Zuckungen übergehen und den Tod einleiten. Vereinzelt sind Fälle bekannt, die akut mit Blutungen aus der Nase und dem Mund beginnen und Schwellungen am Gaumen, Petechien im Gesicht, an Hals und Armen aufweisen. In solchen Fällen ergab die Sektion auch Blutungen an inneren Organen und serösen Häuten.

Ein weiterer Körper, der für den Menschen sehr toxisch ist, ist das Dinitropheol, $C_6H_3(NO_2)_2 . OH$. Tödliche Vergiftungen sind bekannt schon nach zweitägiger Arbeit mit diesem Stoff. Innert 24 Stunden entstanden allmählich Erbrechen, Schweisse, Fieber, extremer Durst, kurz vor dem Tode traten tetanische Krämpfe auf. Das Resorptionsorgan für diesen Stoff sind nach *Leymann* (20) die Lungen.

Ein kurzer Ueberblick über die Toxikologie des Trinitrophenols = Pikrinsäure soll hier nur der Vollständigkeit halber gegeben werden. Die Pikrinsäure wird zu Sprengzwecken, zur Herstellung von Farben und therapeutischen Mitteln (Brandsalben) verwendet. Die toxische Dosis für Erwachsene beträgt ca. 1–2 g. Als Vergiftungserscheinungen sind besonders starke Schweisse, gelbgrüne Verfärbung der Skleren, Zunge und Haut, die 2–3 Wochen bestehen bleiben, hervorzuheben, ferner Diarrhöen, nephritische Erscheinungen (Albumin), auch Anurie, Kopfschmerzen, Schwindelgefühl, eventuell Ischiadikusneuritis und Krämpfe. Die Prognose bei Vergiftung ist von der Nephritis abhängig. Der Pikrinsäureharn ändert beim Stehen sehr auffällig seine Farbe, was auf Reduktion der Pikrinsäure zur viel giftigeren Pikraminsäure beruht. *Walko* (31) fand, dass der Organismus die Nitrophenole wenig zu reduzieren und nicht so leicht mit Schwefelsäure zu paaren imstande ist, wie die nicht-substituierten Phenole. *Koelsch* (16) schreibt, dass die Pikrinsäure bei starker Staubbildung zu Reizerscheinungen, Hautausschlägen und Magenbeschwerden führen kann.

Im übrigen verweisen wir auf die Werke und Arbeiten von *Starkenstein* (28), *Candela* e *Fortunato* (3), *Rost* (26) und *Rost* und *Braun* (27).

Klinische Symptome des Falles S. K.

Anamnese: Als Fabrikarbeiter eines chemischen Industrieunternehmens hatte S. am 24. 6. 41 folgenden Unfall:

Er war mit dem Ausschaufeln von Orthonitroparakresol, einer pulverigen, weissen, kristallinen Masse beschäftigt. Da diese Substanz bei einer Temperatur von 32° ihren Schmelzpunkt hat, hatte sie sich in dem Fass, in dem sie aufbewahrt war, bei der herrschenden Hitze verflüssigt. Beim Umschaufeln in einen anderen Behälter erhielt nun S. einige Spritzer an seine Ueberkleider in der Genitalgegend. Unter seiner Ueberhose trug er nur eine Badehose. Nach ca. 3 Stunden verspürte S. ein heftiges Jucken und Beissen an dieser Gegend. 7 Stunden hernach (abends) bemerkte er eine deutliche Schwellung, die sehr stark juckte. Während der Nacht beklagte sich S. über Schmerzen an der betroffenen Stelle.

Verlauf: Am 25. 6. 41 war er in hausärztlicher Behandlung. Es wurde ein Erythem am Unterbauch und an den Geschlechtsteilen, das zum Teil blasig abgehoben war, festgestellt und mit Umschlägen mit essigsaurer Tonerde behandelt.

Da am 26. 6. 41 die Schmerzen zunahmen, erfolgte Spitaleinweisung, wo Verbrennungserscheinungen 1.–3. Grades am ganzen Unterbauch, apikal am Penis und an der Vorderseite des Skrotums diagnostiziert wurden. Die Haut dieser Gegend war bläulich verfärbt, stark geschwollen und zeigte seröse Blasen. Innert einer Woche waren die Verätzungserscheinungen am Skrotum nach Puder- und Salbenbehandlung geheilt. Am Penis bildete sich in dieser Zeit eine Phimose, die aber beim Wasserlösen keine nennenswerten Beschwerden machte. Im Harn wurden in den ersten Tagen Spuren von Eiweiss gefunden. Die Hautläsionen am Unterbauch schienen gut abzuheilen und einzutrocknen.

Am 14. 7. 41 wurden jedoch beim Verbandwechsel zwei impetiginöse, krustöse Hautveränderungen am Rande des Verbrennungsbezirkes entdeckt und sorgfältig mittels Quecksilber angegangen und in ihrer Weiterausbreitung verhindert.

Am 19. 7. 41 war völlige Heilung der Unterbauchhaut erzielt, ebenfalls war die Impetigo abgeheilt. Nur am Penis befanden sich noch einige offene, aber granulierende und sich gut epithelialisierende Partien. Die Phimose blieb vorderhand noch bestehen, aber ohne Oedembildung. Trotz der fortgeschrittenen Heilung gestattete Prof. Iselin die Entlassung nach Hause noch nicht, da er Komplikationen durch Giftresorption befürchtete, die auch bald eintraten.

Am 20. 7. 41 trat plötzlich Fieber von 38,8° auf, welches besonders unerwartet war, da S. während des ganzen Heilungsverlaufes seiner

Aetzwunden afebril geblieben war, ausser an den beiden ersten Tagen nach dem Unfall, wo aber seine Temperatur 37,6° nicht überstieg. Trotz Anwendung von Antipyretika blieb das Fieber zwischen 38,0 und 40,2° bestehen.

Am 23. 7. 41 erstmaliges Auftreten von neuralgischen Schmerzen im Nacken und an der rechten Halsseite, die in den rechten Ober- und Unterarm ausstrahlten. Zur Behandlung wurden Benerva, Bellergal und Togal, als Analgetikum Morphin-Suppositorien verordnet. Blutsenkungsreaktion: 14/34.

Vom 25. 7. 41 an beginnen gleiche Schmerzen etwas im linken Knie, während das rechte rasch äusserst schmerzhaft wird schon bei der geringsten Bewegung. Es wird im rechten Kniegelenk ein Erguß festgestellt. Der Puls ist deutlich tachycard, Blutdruck: 115/85.

Am 27. 7. 41 ist die Lebergegend dolent, der Patient ist ikterisch. Der Urin ist an den beiden folgenden Tagen stark bräunlich verfärbt. Der Bilirubin- und Urobilinogennachweis im Harn sind positiv, ebenfalls die Jodprobe.

Am 29. 7. 41 löst S. einen deutlich bluthaltigen Harn, der teilweise Blutkoagula enthält und 0,5 ‰ Albumin. Die Ausscheidungsmenge ergab nach wie vor normale Werte. Die Blutausscheidungen durch die Nieren sistierten nach zweckmässiger Therapie binnen einigen Tagen, auch der starke Ikterus verschwand bald wieder.

Am 31. 7. 41 Beginn einer rapid verlaufenden, eitrigen Panophthalmie des rechten Auges: Ziliare und konjunktivale Injektion, gestipptes Korneaepithel, Kammerwasser getrübt, missfarbene Iris, entrundete und reaktionslose Pupillen. Aus der Tiefe des Bulbus schimmert ein graugelblicher Reflex, der Augenhintergrund ist nicht erkennbar. Der intraokuläre Druck zeigt eine deutliche Erhöhung. Das Sehvermögen ist auf Erkennen von Lichtschein gesunken. Kein Exophthalmus, Motilität nicht eingeschränkt. – Am rechten Oberschenkel beginnt sich, im Anschluss an die Kniegelenkspunktion, eine ausgedehnte Phlegmone auszubilden, die sich aber in der Folgezeit von selbst resorbiert. – Entstehen einer linksseitigen Pleuritis exsudativa, deren Punktion einen bakteriologisch sterilen Eiter ergibt; die Atmung wurde nicht behindert.

Am 16. 8. 41 wurden über Aorta und Pulmonalis deutliche systolische Geräusche auskultiert, die in die Subclavia und Karotis fortgeleitet wurden. S. beklagte sich jedoch über keinerlei Beschwerden weder von Seiten des Herzens, noch von den Lungen.

Am 19. 8. 41 wird die Exenteratio bulbi dextri vorgenommen. Die Wundheilung erfolgte in der Folgezeit per primam.

Am 25. 8. 41 wurde das linke Kniegelenk mittels Pezzer-Katheter drainiert, um wiederholte Punktionen zu vermeiden.

Am 30. 8. 41 erneutes Auftreten von starken Plexusschmerzen in der rechten Schulter und am ganzen rechten Arm. Objektiv wurde ein ca. eigrosser Abszesstumor aussen in der rechten Fossa supraklavikularis palpiert, der sehr druckempfindlich war. Im Röntgenbild liess sich ein osteomyelitischer Herd in der 1. Rippe rechts und eine Aufhellung in der rechten Klavikula feststellen. Der Abszess wurde punktiert. In der Kreuzbeingegend fand man eine ganz schwere Eiterung. S. überstand alle Symptome einer schweren Intoxikation, die ausgedehnten, multiplen eitrigen Entzündungen und die Operation des Auges gut, aber die Osteomyelitis der 1. Rippe und der Abszess der Fossa supraklavikularis liessen sich nicht recht beeinflussen und verlangten eine zweite Punktion.

Am 26. 9. 41, am Tage der zweiten Punktion, die aber, glücklicherweise für den Operateur, nicht ausgeführt wurde, verschied S. unter den Zeichen einer schweren Lungenblutung, die durch sekundäre Arrosion und Zerfaserung der Arteria subclavia und darauf Durchbruch eines grossen falschen Aneurysmas in die Lunge und in den Pleuraraum erfolgte.

Die bakteriologischen Untersuchungen der punktierten Flüssigkeiten ergaben Kulturen von Streptokokkus hämolytikus und Staphylokokkus hämolytikus aureus, nur der Pleuraerguss ergab nach 48 Stunden keine Kulturen.

Das Blutbild vom 23. 7. 41 ergab:

Hämoglobin	92 %
Erythrozyten	4,7 Millionen
Index	0,98
Leukozyten	10 800

mässige Linksverschiebung, Granulation der Leuko. mittelgrob.
Rotes Blut morphologisch o. B.

Blutzucker	105 mg %

Das Blutbild vom 2. 8. 41 ergab:

Leukozyten	7 600
Thrombozyten	184 000

Die Blutuntersuchung vom 7. 8. 41 ergab:

Takata-Reaktion	negativ
Weltmann	1.....9
Bilirubin	3,32 mg %
Cholesterin	107 mg %

Harnstoff	73,6	mg %
Harnsäure	3,2	mg %
Rest-N	45,4	mg %
Methämoglobin	negativ	

Das Blutbild vom 9. 8. 41 ergab:

Leukozyten	6 400	
mässige Linksverschiebung		
Rotes Blut morphologisch o. B.		
Blutzucker	120	mg %

Das Blutbild vom 21. 8. 41 ergab:

Hämoglobin	76 %	
Erythrozyten	3,8	Millionen
Index	1,0	
Leukozyten	11 000	
Toxische Granulation der Leukozyten		
Rotes Blut morphologisch o. B.		

Die Therapie, die sich anfänglich lediglich auf die Verätzungen beschränkte, brachte innert 26 Tagen eine vollständige Heilung der teilweise tiefgreifenden Hautläsionen, selbst die Impetigo, als Streptokokkeninfektion, heilte in dieser Zeit restlos ab. Die parenchymatösen Resorptionsschädigungen der Leber und Nieren wurden ebenfalls in kurzer Zeit zur Heilung gebracht. Jedoch vermochte selbst eine rigoröse spezifische Behandlung mit Cylotropin, Urotropin, später Prontosil und Streptokokken-Serum die allgemeine metastasierende Septikopyämie durch Strepto- und Staphylokokken nicht völlig in Schranken zu halten. Immerhin war, als der Patient plötzlich starb, der Zustand allmählich wieder hoffnungsvoll geworden. S. hatte sich an den Augenverlust, an die Versteifung des rechten Knies bereits gut gewöhnt, das linke Knie hatte schon wieder Beweglichkeit erlangt. Prof. Iselin hatte die vorgesehene Punktion oder gar einen operativen Eingriff unterlassen, ein Eingreifen ohne Narkose durfte dem Patienten nicht zugemutet werden. Trotzdem schon bei der ersten Punktion wegen der starken Pulsation Verdacht auf ein Aneurysma ausgesprochen und deshalb auch nicht insistiert wurde, kam der plötzliche Durchbruch dennoch überraschend. Der Exitus war umso bedauerlicher, als sich der Patient psychisch schon gut an die Verstümmelungen angepasst hatte.

Pathologisch-anatomischer Befund des Falles S. K.

Seziert von Prof. *Werthemann*, pathol.-anat. Anstalt Basel.

Verblutung in die rechte Brusthöhle aus einem Aneurysma der rechten Arteria subclavia nach Arrosion derselben in Folge von Osteomyelitis der 1. Rippe.

Die rechte Brusthöhle wird unter Wasser angestochen, es entweicht keine Luft. Dagegen ist die rechte Brustseite mit über einem Liter teils flüssigem, teils getrocknetem Blut angefüllt. Die linke Lunge zeigt strangförmige und flächenhafte Verwachsungen, besonders im Bereich des Zwechfelles. Freier Erguss besteht nicht. Die Pleura costalis ist etwas bindegewebig verdickt. Rechts befindet sich eine flächenhafte, noch loslösbare Verwachsung des Oberlappens.

Das Herz ist mittelgross, alle Klappen sind vollkommen zart. Die Kranzgefässe gut aufschneidbar, ohne Flecken an ihrer Innenfläche. Der Herzmuskel ist etwas braun, feucht und leicht getrübt, links gut zusammengezogen. Die Vena cava superior zusammen mit der Vena anonyma und subclavia dextra lassen sich leicht freipräparieren und sind von zarter Intima ausgekleidet. Gegen den Arm zu ist das Gefäss jedoch thrombosiert. Unter der Vene findet sich angrenzend an die rechte erste Rippe in Zusammenhang mit der Arteria subclavia ein im ganzen knapp hühnereigrosses zystisches Gebilde, welches mit Blutgerinnseln erfüllt ist. Diese Höhle erstreckt sich mit mehreren Buchten nach oben in die Halsmuskulatur und vor allem nach abwärts in die rechte Pleurakuppe unter die erste Rippe. Hier ist die Spitze des rechten Oberlappens mit diesem Blutsack verklebt. Der angrenzende Plexus brachialis ist durch entzündliche Infiltrate etwas verdickt und verklebt. Distal von dem erwähnten Sack ist die Arterie als sehr hypoplastisches Gefäss wieder zu finden, die Arteria brachialis ist vollkommen frei. Neben den Koagula im Bereich der nicht sehr festen und leicht einzureissenden Wandungen des Sackes sind noch Abszessherde vorhanden, in denen sich bräunliche, eitrige Massen finden. Mit der Sonde wird nun vom Herzen her die Arteria subclavia sondiert. Dabei gelangt man in den Hohlraum, der mit Blutgerinnseln erfüllt ist. Eine 2. Sonde wird von der Arteria brachialis her eingeführt, auch diese gelangt in denselben Hohlraum. Es wird konstatiert, dass das Gefäss auf einer Strecke von ca. 1 cm arrodiert ist und nur noch eine schmale Brücke aus Gefässwand besteht.

Der rechte Oberlappen zeigt fibrinöse Entzündung mit Verdickung der Pleura, auf dem Schnitt, angrenzend an die Verwachsung mit dem Blutsack, einen etwas verzweigten, walnussgrossen Hohlraum, der mit

Blutgerinnseln erfüllt ist. Das angrenzende Gewebe des Oberlappens ist stark ödematös. In den übrigen Lappen finden sich Zeichen der Blutaspiration. Der Unterlappen ist komprimiert und fast vollkommen atelektatisch. Die linke Lunge zeigt eine spiegelnde Pleura. Auf dem Schnitt ist das Gewebe stark gebläht. Im Unterlappen findet sich vermehrter Blut- und Saftgehalt, sowie die Zeichen von Blutaspiration.

In der Speiseröhre findet sich blutiger Schleim, desgleichen im Kehlkopf und in der Luftröhre. In den feineren Bronchien finden sich Blutkoagula, namentlich im rechten Ast.

Die rechte erste Rippe ist etwa in ihrer Mitte vollständig in ihrer Kontinuität unterbrochen, und unter ihr findet sich ein Eiterherd und Verwachsungen mit der Wand des hier lokalisierten Blutsackes.

Status von allgemeiner Septicopyämie, ausgehend von bei der Sektion abgeheilter Impetigo der Haut der Geschlechtsgegend nach Verätzung mit Orthonitroparakresol. Pigmentierte und depigmentierte Narben daselbst. Die Haut des Penis zeigt auch diesen Wechsel in der Pigmentierung, das Epithel der Glans ist schuppend.

Ein über faustgrosser hämorrhagischer eitriger Abszess in der Gesässgegend mit phlegmonös entzündeter Muskulatur. Beim Einschneiden in den rechten Arm stösst man im wesentlichen lediglich auf Oedem. Einzig im Bereich der Inzisionsstelle in der Gegend des Handgelenkes kommt man auf eine Eiteransammlung im Muskelgewebe. Das Gewebe ist hier ziemlich morsch und ödematös. Am Knochen liessen sich durch Betasten keine rauhen Stellen nachweisen.

Der unter der Patella gelegene Recessus des linken Kniegelenkes ist sulzig ödematös und teilweise blutig. Im Kniegelenk selber finden sich stellenweise Rötung und Injektionen der Synovialis, dagegen ist kein Eiter mehr vorhanden.

Das rechte Knie wird nicht eröffnet.

Die Leber ist trüb geschwollen, hyperplastisch und verfettet.

Die Gallenblase ist mittelgross und enthält ziemlich helle Galle. Die grossen Gallenwege sind durchgängig.

Die Milz ist septisch aufgelockert.

Die linke und rechte Nebenniere sind in richtiger Lage, von mittlerer Grösse. Die Rinde ist gleichmässig gelb, die Marksubstanz grauweiss und nicht erweitert.

Auf der Schnittfläche ist das Nierengewebe mittelstark durchblutet, die Rinde trüb, an einzelnen Stellen finden sich eigenartig keilförmig gestaltete graue Flecken, die von der Rinde in die Marksubstanz ziehen. Das Nierenbecken ist nicht erweitert, die Schleimhaut ist zart. Der Ureter ist schlank und gut verfolgbar. Befund beidseits gleich.

Die Harnblase enthält dunkelbraunen Urin. Die inneren Genitalorgane weisen keinen pathologischen Befund auf.

Die Aorta ist in ihrer ganzen Ausdehnung zart und fleckenlos.

Die Schädelhöhlensektion ergab keinen pathologischen Befund.

Magen-Darmkanal: Der Wurmfortsatz ist bis zur Spitze durchgängig. Im Dickdarm hat sich reichlich gallig gefärbter Kot angesammelt. Der Dünndarm enthält reichlich galligen, dünnen Speisebrei. Die Dünndarmwand ist teilweise schlaff, teilweise zusammengezogen, die Schleimhaut eher blass. Im Magen befindet sich koaguliertes Blut, seine Schleimhaut ist etwas injiziert.

Das Pankreas zeigt zierlichen Läppchenbau und ist vollkommen zart.

Mikroskopische Untersuchung

Stelle aus dem Aneurysma: Das Aneurysma ist offenbar in der Nähe einer Gefässabzweigung lokalisiert. Dabei ist nur stellenweise etwas von der Wand zu erkennen, namentlich sind die elastischen Fasern der Wandschichten nur noch spärlich vorhanden. Dafür sieht man an einer Stelle eine sklerotische Partie mit Kalkeinlagerungen, wobei das eine Stückchen auch ein Sequester der ersten Rippe sein könnte, die unmittelbar an das Gefäss angrenzt. Die Massen, die im Aneurysma vorhanden sind, bestehen aus Thrombusmaterial, welches geschichtet, bald mehr aus Fibrin, bald mehr aus Leukozyten zusammengesetzt ist. Da und dort sind die entzündlichen Infiltrate, offenbar in den zur Adventitia gehörigen Bezirken, sehr erheblich.

Der Herd in der Lunge erweist sich als eine Blutungshöhle, und zum Teil als blutig angeschopptes Lungengewebe, wobei auch pneumonische Infiltrate festzustellen sind. Vorhandene Bronchien sind dagegen frei von Entzündung.

Haut des rechten Vorderarmes: Es findet sich in der Tiefe, zum Teil bereits innerhalb der Muskulatur ein Abszess, der zentral eitrige Einschmelzung zeigt, in den peripheren Partien jedoch bereits Granulationsgewebsbildung mit Gefässneubildungen erkennen lässt. Vorhandene angrenzende Muskelbündel zeigen chronische Entzündung, Degenerationserscheinungen und regenerative Zellvermehrung.

Leber: ist stark grob- und feintropfig diffus verfettet, die Glisson'sche Scheide ist zart.

Niere: zeigt trübe Schwellung, keine Verfettung, keine Arteriosklerose.

Abszess aus der Rückenhaut: zeigt ähnliche Veränderungen wie im Vorderarm, teils starke Blutung mit Nekrose des Fettgewebes, teils Granulationsgewebsbildung und Hämosiderinablagerung.

Milz: ist blutreich, die Pulpa aufgelockert, ziemlich zellreich. Es finden sich neben Leukozyten auch plasmozytäre Elemente.

Knochenmark: ist gemischt, im allgemeinen hyperplastisch, mit reichlich Megakaryozyten. Myelo- und Erythropoese vorhanden, ziemlich starke Hämosiderose.

Bakteriologische Untersuchung

Abstrich von Gesässwunde: Mikroskopisch massenhaft Koli und in Zerfall begriffene Streptokokken. Auf Agar mässig Koli und kurze Streptokokken. Auf Bouillon mässig Koli, kurze Strepto- und Staphylokokken. Auf Tarozzi Koli und kurze Streptokokken. Abstrich von supraklavikulärem Abszess: Mikroskopisch nicht mit Sicherheit feststellbare Mikroorganismen. Auf Agar Gram + Kokken und Diplokokken, Koli und Gram + plumpe kurze Stäbchen. Auf Bouillon spärlich Gram + plumpe, kurze Stäbchen und Koli. Auf Tarozzi Strepto- und Staphylokokken.

Herzblut: Auf Agar spärlich Streptokokken, auf Bouillon Streptokokken. Auf Tarozzi spärlich Streptokokken und Koli.

Milz: Kulturen blieben steril.

Zusammenfassung der klinisch wichtigen Symptome des Falles S. K., der pathologisch-anatomischen Befunde und ihre Beziehung zu einem Unfalle mit Ortho-Nitro-Para-Kresol

Die primären Hautveränderungen in Form von Rötung mit Blasenbildung und Nekrosen, begleitet von Jucken, Beissen und Schmerzen sind geradezu chrakteristisch sowohl für Verätzungen mit Nitroverbindungen, als auch mit ätzenden zyklischen Kohlenwasserstoffen.

Die bei Spitaleintritt festgestellte bläuliche Verfärbung der Haut in der Gegend der Verbrennungen 1.–3. Grades ist mit den Angaben von *Rodenacker* (25) in Einklang zu bringen. Dieser Autor schreibt, wie oben ausführlich angeführt, den Nitroverbindungen in vivo eine ausgesprochene Fähigkeit zu, die Zellatmung durch Reduktion von OxyHb zu reduziertem Hb zu stören.

Die leichte Albuminurie, die am 3. Tage bestand und bald wieder verschwand, gehört als toxisch-hepatogene Albuminurie zum Bilde einer Vergiftung mit Kresolen und beruht nach *Wandel* (32) nicht auf einer Nierenschädigung, sondern auf Veränderung des zirkulierenden Eiweisses und dessen Zusammensetzung bei der Entgiftungsarbeit der Leber.

Dass sich mit der Zeit am mitbetroffenen Penis eine unkomplizierte Phimose bildete, ist wohl nicht besonders verwunderlich, da sich nach allen Verletzungen des Präputiums in der Heilungsperiode leicht eine solche entwickeln kann.

Die verhängnisvolle Impetigo, als Streptokokkeninfektion der Haut, die 2½ Wochen nach der Vergiftung auftrat, bildet den Anfang der Komplikationen. Sie deutet offensichtlich auf eine Resistenzverminderung der verätzten Hautpartien gegen Mikroorganismen einerseits und andererseits des ganzen Organismus. Denn, obwohl nach bereits fünf Tagen die Impetigo abgeheilt war, entwickelte sich eine schwere allgemeine Septikopyämie. Das Fieber, als erstes Anzeichen dieser neuen schweren Komplikation, hatte einen typischen septischen Verlauf mit steilem Anstieg bis über 40° und morgendlichen Remissionen um 1–1½°. Schüttelfrost stellte sich nur einmal ein. Mit der Temperatursteigerung ging eine Pulsbeschleunigung parallel, die sich zwischen 100 und 110 Schlägen pro Minute bewegte. Auch die bestehende Leukozytose um 11 000, die Linksverschiebung und die gröbere toxische Granulation der polymorphkernigen Leukozyten, die beschleunigte Blutsenkungsreaktion von 14/34 nach 1 resp. 2 Stunden und der etwas erniedrigte Thrombozytenwert wiesen auf einen Einbruch der Mikroben in die Blutbahn und in den Organismus hin.

Drei Tage nach dem Temperaturanstieg traten Schmerzen im Nacken und in der rechten Halsseite auf, die als neuralgische bewertet wurden. Es ist nun sehr gut denkbar, dass schon in diesem frühen Stadium durch die im Blute kreisenden Bakterien eine Intimaschädigung entstanden ist, Abszessbildung der Gefässwand, darauf entzündliche Infiltration des Plexus brachialis und Bildung eines primären falschen Aneurysmas durch Arrosion der Gefässwand. Eine andere Erklärungsart des Aneurymas wäre ein primärer osteomyelitischer Herd durch Haftenbleiben der im Blut befindlichen Bakterien in der Rippe, Expansion des Herdes gegen die Peripherie, dann Schädigung der Gefässwand mit konsekutiver Aneurysmabildung. Die Plexusschmerzen wären eine Folge des entzündlichen Infiltrates gewesen, das von der Rippenosteomyelitis ausgegangen war. Die erste Annahme belegt der pathologisch-anatomische Befund, da sich das Aneurysma im Gebiete einer Gefässabzweigung befand. Den zweiten Weg der Aneurysma-

entstehung begründen die röntgenologisch festgestellten Aufhellungen in der Rippe besonders und in der Klavikula. Auf diese Weise erhalten die als neuralgische Schmerzen bezeichneten Armbeschwerden eine plausible Erklärung.

Erst ein Monat nach den ersten Erscheinungen traten die Symptome einer Leberschädigung mit Schmerzen in der Lebergegend und deutlichem Ikterus auf. Einige Tage darauf eine massive Hämaturie und Albuminurie, die eine Nierenschädigung kundtaten. Diese toxische Parenchymschädigung an Leber und Nieren, die durch die Sektion bestätigt wurden, beruhen ohne Zweifel auf die Giftwirkung des Nitrokresols, wie dies nach Angaben von *Lewin* (18), *Ullmann* (30), *Starkenstein* (28) und *Koelsch* (15) oben beschrieben wurde. Dass sie auf septischer Grundlage beruhen sollten, macht das baldige Verschwinden der Symptome unwahrscheinlich, besonders da die sicheren Sepsisherde nur zum Teil schlecht beeinflussbar waren und sich immer neue bildeten. Die mikroskopische Untersuchung von Leber- und Nierenschnitten ergab auch keine Anhaltspunkte für eine septische Parenchymschädigung. Die toxische Wirkung des Nitrokresols liess sich aber noch am Blut nachweisen. Die bestehende Anämie von 3,8 Millionen Erythrozyten und der Hämoglobingehalt von 76 % mit einem Färbeindex von 1,0 deutet nach *Rodenacker* (25) auf eine Schädigung der roten Blutkörperchen durch die Nitrogruppe. Diese Schädigung wird dann gewöhnlich durch eine Erhöhung des Blutdruckes und der zirkulierenden Blutmenge kompensiert. Leider fehlen uns die Blutbestimmungen zur Zeit dieser sekundären Anämie, sowie Angaben über perkutorisch oder palpatorisch festgestellte Schwankungen der Milzgrösse.

Die klinische Blutuntersuchung ergab erhöhte Bilirubin- und Harnstoffwerte, während der Cholesterinwert erniedrigt ist. Die Harnsäure- und Rest-N-Mengen befinden sich innerhalb normaler Grenzen. Die Untersuchung auf MetHb war ebenfalls negativ, jedoch ist zu berücksichtigen, dass diese Bestimmung erst 45 Tage nach dem Unfall gemacht wurde, und dass nach *Rodenacker* nicht nach allen Vergiftungen MetHb vorhanden zu sein braucht.

Nun folgen eine ganze Reihe von septischen Metastasen, die teils nacheinander, teils miteinander auftraten: eine rasch verlaufene eitrige Panophthalmie, die konservativ nicht aufgehalten werden konnte, starke eitrige Entzündungen beider Kniegelenke mit ausgebreiteter Phlegmone im rechten Oberschenkel, in der Sakralgegend und im rechten Unterarm; dann entwickelte sich noch eine Pleuritis exsudativa in der linken Thoraxhälfte. Trotz dieser an sich schon lebensbedrohenden septischen Komplikationen, bei denen immer Streptokokken nachgewiesen worden sind, ausser im Pleuraexsudat, zeigte sich der Patient sehr widerstands-

fähig und erholte sich auffallend gut. Die Oberschenkelphlegmone, die im Anschluss an eine Kniegelenkspunktion entstanden war, heilte sogar ohne chirurgisches Eingreifen.

Am 30. 8. 41 wurde die Osteomyelitis der rechten ersten Rippe und die Aufhellung der gleichseitigen Klavikula röntgenologisch festgestellt. Darüber befand sich der ca. eigrosse Abszess, der wiederum neuralgische Beschwerden und Anschwellung des rechten Armes verursachte. Punktion und Therapie vermochten diesen Prozess nicht aufzuhalten, sondern der Herd dehnte sich immer weiter aus. Er bewirkte durch sekundäre Arrosion der Arteria subclavia, oder des daselbst schon bestehenden falschen Aneurysmas die tödliche Blutung in die Pleurahöhle und in die Lunge hinein.

Unsere Auffassung des Falles geht nun dahin, dass als erste Phase im Krankheitsverlauf die ausgedehnte Nitrokresolverbrennung zu Resorptionserscheinungen des Stoffes mit nachträglicher Schädigung geführt hat. Hierher gehören die Hautverätzungen, dann der Ikterus und die Nierenblutung durch Leber- resp. Nierenschädigung, die eher als eine Giftresorptionsreaktion angesehen werden müssen, als eine Streptokokkenreaktion, und besonders noch die Blutschädigung. Auf die Hautläsionen pfropfte sich als Risikoattraktion eine Streptokokkeninfektion als Impetigo auf.

Als zweite Phase kam es durch die Resistenzverminderung des Blutes und Schwächung des ganzen Organismus zu unheimlichen multiplen Metastasenbildungen.

Die erste Phase, die besonders auf die Einwirkung der Kresolkomponente des Stoffes beruht, wurde vom Patienten überwunden, während die Schädigung durch die Nitrokomponente, im speziellen die Blutschädigung und die Resistenzherabsetzung, nicht repariert werden konnten. Dass eine primäre Resistenzlosigkeit beim Patienten bestanden hätte, glauben wir mit Sicherheit ausschliessen zu können, da er sonst niemals so viele, schon einzeln betrachtet, prognostisch sehr ungünstige Infektionen auf so erstaunliche Weise hätte überwinden können.

Die Bundesversammlung hat im Artikel 68 des neuen Kranken- und Unfallversicherungsgesetzes von 1911 beschlossen, dass bestimmte Berufskrankheiten in gleicher Weise zu entschädigen seien wie Unfälle. Der Artikel lautet folgendermassen: «Der Bundesrat stellt ein Verzeichnis der Stoffe auf, deren Erzeugung oder Verwendung bestimmte gefährliche Krankheiten verursacht. Einem Betriebsunfalle wird im Sinne dieses Gesetzes eine Erkrankung gleichgestellt, wenn sie in einem die Versicherung bedingenden Betriebe ausschliesslich oder vorwiegend infolge Einwirkung eines in das genannte Verzeichnis aufgenommenen Stoffes entstanden ist.» Durch diesen Beschluss hat die Schweiz somit

das schon früher angewandte System der Giftliste beibehalten. Zudem ist der Bundesrat ermächtigt, die Liste abzuändern und zu ergänzen, was die Möglichkeit gibt, mit den neuen Erfahrungen und Fortschritten der Industrie und Wissenschaft auch weiterhin Schritt zu halten. Eine wesentliche Verbesserung in diesem Gesetz, gegenüber dem alten, brachte das Fallenlassen der Vorschrift, dass die Krankheit erwiesenermassen und ausschliesslich durch diese Gifte entstanden sein muss. Laut neuer Gesetzgebung muss die Erkrankung nicht mehr ausschliesslich, sondern nur vorwiegend infolge dieser Gifte bedingt sein.

Da die Nitrokresolverbindungen in der Giftliste figurieren, hätte die Anerkennung einer Verbrennung an sich keine Schwierigkeiten bereitet. Jedoch liessen sich an den Ueberkleidern des Mannes kaum Spuren der Kresolvergiftung nachweisen, sodass die Giftwirkung zunächst in Frage gestellt wurde. Diese Zweifel waren wohl vor allen Dingen den geringen Kenntnissen über die Wirkung dieser Gifte auf den menschlichen Organismus zuzuschreiben. Auch liessen sich über die Flüchtigkeit dieser Kresolverbindungen keine Angaben finden. Es ist aber durchaus mit der Möglichkeit zu rechnen, dass bei der Flüchtigkeit dieser Stoffe, deren Aggregatszustand rasch wechselt, sie aus den Kleidern rasch verschwinden, und ihre Spuren dort nachträglich bald nicht mehr nachweisbar sind. Auch diesen Beobachtungen wäre bei weiteren Arbeiten im Betriebe und bei weiteren Vergiftungen Beachtung zu schenken.

Erheblichere Schwierigkeiten machte die Anerkennung der Schädigungen, soweit es sich um parenchymatöse Organe, das Blut und auch die Sinnesorgane handelte. Der zuständige Chemiker des Betriebes, in welchem S. angestellt war, gab zu, über diese Schädigungen nicht orientiert zu sein und bemühte sich mit nur sehr geringem Erfolg, Angaben in der Literatur zu finden. Da auch den Organen der Suval, Kreisarzt usw. dieses Vergiftungsbild zu wenig bekannt war, hielt es Prof. *Iselin* für dringlich, diese Beobachtung für eine Doktorarbeit zu verwenden und die einzelnen Phasen der Vergiftungserkrankung an Hand der toxikologischen Kenntnisse zu prüfen und deren Zugehörigkeit zu den Erscheinungen der Kresolvergiftung zu ermitteln. Er selbst hat diese Beobachtung bei einer unfallmedizinischen Demonstration der Fakultät vor den Basler Aerzten als kurze Skizze vorgetragen. Er ging weiter von der Meinung aus, da in den Lehrbüchern diese spezielle Vergiftung wenig berücksichtigt sei, eine sorgfältige Toxikologie der Kresole und Phenole und die an sich dadurch gegebene Möglichkeit einer genaueren unfallmedizinischen Analyse nicht nur der Suval für alle späteren Beobachtungen von Nutzen sein, sondern vor allem auch den Geschädigten, also den Vergifteten, zugute kommen dürfte.

Von diesen Gesichtspunkten aus wurde die Arbeit durchgeführt. Die Toxikologie dieser chemischen Verbindungen lässt das komplizierte Krankheitsbild sogar in seinen einzelnen Phasen und Details gut verstehen und bestätigt nachträglich die Richtigkeit der von Prof. *Iselin* vertretenen Auffassung. Die Unfallversicherungsanstalt hat, nach Kenntnis der Autopsieresultate und der unfallmedizinischen Beurteilung durch Prof. *Iselin* den Schaden auch voll anerkannt.

Literaturverzeichnis

1. *A. Alexander:* Einfluss der Berufe auf die Verdauungsorgane. Handbuch der sozialen Hygiene, Bd. 2.
2. *Blumenthal:* Chemie der Lysolvergiftung. Biochemische Zeitschrift, Bd. 2.
3. *Candela* e *Fortunato:* Experimentelle Pikrinsäure-Vergiftung. Gazetta internazionale di Medicina, Chirurgia e Igiena, Bd. 26.
4. *R. Cords:* Gewerbliche Erkrankungen des Auges. Handbuch der sozialen Hygiene, Bd. 2.
5. *H. Curschmann:* Münchner medizinische Wochenschrift, Jg. 1921.
6. *Dahmen:* Zitate nach *Kathe* (13).
7. *Haas* und *Schlesinger:* Freies Phenol und Kresol im Blut mit Prognose. Archiv für experimentelle Pathologie, Bd. 104.
8. *F. Hammer:* Lysolvergiftung, experimentelle Untersuchungen. Münchner medizinische Wochenschrift, 1903.
9. *Heberda:* Wiener klinische Wochenschrift, 1895.
10. *Heubner:* Ueber das Wesen der akuten Nitrobenzol- und Anilinvergiftung. Zeitschrift für Gewerbehygiene, 1914.
11. Hygiène et Travail: Encyclopédie d'hygiène, de pathologie et d'assistance sociale. Edité par le Bureau international de Travail, Société des Nations, Genève, 1930.
12. *Jaffé:* Zeitschrift für physiologische Chemie, Bd. 2.
13. *Kathe:* Zur Kenntnis des anatomischen Befundes der Lysolvergiftung. Virchow's Archiv, Bd. 185.
14. *F. Koelsch:* Vergiftungen mit zyklischen Verbindungen. Handbuch der sozialen Hygiene, Bd. 2.
15. *F. Koelsch:* Akute gewerbliche Vergiftungen. Handbuch der gesamten Unfallheilkunde von *Koenig* und *Magnus*, Bd. 1.
16. *F. Koelsch:* Ueber die Giftigkeit der Pikrinsäure. Zeitschrift für die ges. Schiess- und Sprenstoffw., 1920.
17. Liste der gewerblichen Gifte, herausgegeben von der schweiz. Gesellschaft für chemische Industrie, Zofingen, 1935.
18. *L. Lewin:* Gifte und Vergiftungen. Lehrbuch der Toxikologie, 4. Auflage, 1929.
19. *L. Lewin:* Vergiftung durch Trinitrotoluol. Archiv für experimentelle Pathologie, Bd. 89.

20. *Leymann:* Jahresbericht über die Fortschritte der Hygiene, 1902.

21. *Meili:* Dissertation, Bern, 1891.

22. *E. Meyer* und *Reichhold:* Untersuchung über die Gewebsatmung am Lebenden. Klinische Wochenschrift, 1926.

23. *M. Oppenheim:* Die Schädigung der Haut durch Beruf und Arbeit. Handbuch der sozialen Hygiene, Bd. 2.

24. *Prosser-White:* Occupational affections of the skin. Verlag Lewis & Co., London, 1920.

25. *G. Rodenacker:* Arbeitsmedizin, Abhandlungen über Berufskrankheiten und deren Verhütung von *Baader, Bauer* und *Holstein.* Die chemischen Gewerbekrankheiten und ihre Behandlung, Heft 12.

26. *E. Rost:* Arbeiten an dem kaiserl. Gesundheitsamt, Bd. 40.

27. *E. Rost* und *A. Braun:* Arbeiten an dem Reichs-Gesundheitsamt, Bd. 57.

28. *Starkenstein-Rost-Pohl:* Toxikologie 1929.

29. *Tollens:* Ueber die Wirkung des Kresols und Liquor cresoli saponatus im Vergleich zur Karbolsäure. Archiv für experimentelle Pathologie, Bd. 52.

30. *Ullmann:* Enzyklopädie für technische Chemie, 1929.

31. *Walko:* Pikrinsäurevergiftung. Archiv für experimentelle Pathologie, Bd. 46.

32. *Wandel:* Zur Pathologie der Lysol- und Kresolvergiftung. Archiv für experimentelle Pathologie, Bd. 56.